



[ CASO CLINICO ]

## Quando la frutta fa male...

L'intolleranza ereditaria al fruttosio è una malattia curabile che va identificata precocemente, infatti se non trattata può portare ad un danno epatico progressivo fino alla cirrosi e al danno renale grave.

Federica Ferrari<sup>1</sup>, Fortunata Civitelli<sup>1</sup>,  
Elisabetta Cortis<sup>1</sup>, Carlo Dionisi-Vici<sup>2</sup>

<sup>1</sup> UOC di Pediatria, Ospedale Sant'Eugenio, Roma

<sup>2</sup> UO di Patologia metabolica, Ospedale Pediatrico  
Bambino Gesù, Roma

**Report clinico.** Lorenzo è un bambino nato a termine da taglio cesareo programmato per posizione podalica e riscontro di ipertensione gestazionale e oligoidramnios. Peso alla nascita adeguato all'età gestazionale: 2780 kg (15° centile per EG). Screening metabolico neonatale esteso negativo. Lorenzo ha ricevuto un allattamento materno esclusivo fino ai 6 mesi e ha poi iniziato il divezzamento regolarmente. In anamnesi, riferiti alcuni sporadici episodi di vomito e coliche gassose ma con un buon accrescimento staturò-ponderale, sempre intorno al 20° percentile. All'età di 12 mesi, viene inviato in ambulatorio di Gastroenterologia Pediatrica dal pediatra curante per riscontro di una deflessione della curva di crescita ponderale (dal 20° al 10° centile) e dopo esecuzione dei seguenti esami ematici: emocromo e glicemia, proteine, albumina, protidogramma nella norma, ALT 197 U/l, AST 126 U/l, VES e PCR nella norma,

esame urine con PS 1010, albumina, glucosio assente, emoglobina 0,06, nitriti assenti. In anamnesi, la madre riferiva alcuni episodi di sonnolenza con difficoltà al risveglio e pallore, ma immediata ripresa. Mai episodi critici. All'esame obiettivo, il bambino si presentava in buone condizioni cliniche generali, vigile, reattivo, partecipe e interattivo con l'ambiente. Sviluppo psicomotorio in linea con l'età. Stato d'idratazione conservato. Alla palpazione dell'addome si evidenziava un'epatosplenomegalia con un fegato apprezzabile a 3 cm dall'arcata costale, di consistenza lievemente aumentata e polo inferiore della milza palpabile all'arco. I parametri antropometrici rilevati confermavano lo scarso accrescimento staturò-ponderale (peso 8790 kg 5° centile, altezza: 91 cm, 10° centile). Considerato il riscontro incidentale di epatosplenomegalia si eseguiva contestualmente un'ecografia dell'addome che evidenziava un

fegato di dimensioni aumentate (diametro longitudinale lobo destro 112,7 mm; range normale per età: 67-104 mm) con marcata ipercogenicità del parenchima rispetto alla corticale renale. Milza di dimensioni nei limiti per l'età.

Ad un ulteriore approfondimento anamnestico, la madre riferiva che il bambino, dalla sospensione dell'allattamento materno, all'età di 9 mesi, ha iniziato a rifiutare l'assunzione di frutta e non gradisce i cibi dolci. Pertanto, alla luce dell'anamnesi alimentare, della storia clinica di scarso accrescimento, di alcuni episodi di vomito e pallore, dell'evidenza di ipertransaminasemia con epatosplenomegalia, è stato richiesto un approfondimento di laboratorio con conferma dell'ipertransaminasemia di grado moderato (AST 96, ALT 108) con assenza di indici di colestasi e normalità della protidosintesi e della funzione coagulativa. Glicemia, funzione renale e profilo tiroideo

nella norma; screening per malattia celiaca negativo. All'esame urine si confermava il dato di microalbuminuria con glucosio, chetoni e sangue assenti. Contemporaneamente, veniva eseguito anche uno screening metabolico di primo livello che comprendeva EGA, elettroliti, glicemia, CPK, acilcarnitine su spot e acidi organici urinari risultati nella norma; mentre la ricerca di sostanze riducenti nelle

urine evidenziava la presenza di bande di fruttosio (2++). Veniva inoltre riscontrato un profilo alterato delle isoforme della transferrina, con aumento di asialotransferrina T0, disialotransferrina T2 e tetrasialotransferrina T4.

I risultati degli esami supportavano quindi l'ipotesi diagnostica di un'intolleranza ereditaria al fruttosio, pertanto Lorenzo veniva inviato presso il Centro di Riferimento Regio-

nale per le Malattie Metaboliche dove veniva effettuato lo studio genetico del bambino e dei genitori e il bambino veniva posto a dieta priva di fruttosio, saccarosio, sorbitolo, in attesa dei risultati. L'analisi molecolare ha evidenziato le varianti c.612T>A e c.770T>C entrambe in condizione di eterozigosi nel gene ALDOB, confermando quindi la diagnosi di intolleranza ereditaria al fruttosio.

## L'intolleranza ereditaria al fruttosio

**L'**INTOLLERANZA EREDITARIA AL FRUTTOSIO (IEF) è una malattia genetica a trasmissione autosomica recessiva dovuta a mutazioni del gene ALDOB, localizzato sul cromosoma 9q22.3. La malattia ha una prevalenza in Europa compresa tra 1/20.000 e 1/60.000.<sup>1</sup> Il gene ALDOB codifica per l'enzima responsabile della scissione di fruttosio-1-fosfato (F-1-P) in gliceraldeide e diidrossiacetone fosfato nel fegato, nell'intestino e nel tubulo renale prossimale. L'assenza di tale enzima porta all'accumulo di fruttosio-1-fosfato, composto tossico per il fegato, e all'intrappolamento del fosfato, provocando da un lato l'inibizione della produzione di glucosio mediante il blocco della gluconeogenesi e della glicogenolisi che induce un rapido calo della glicemia; dall'altro la ridotta rigenerazione di ATP con maggiore produzione di acido urico determina un'alterata sintesi proteica e ultrastrutturale, responsabili della disfunzione epatica e renale<sup>2</sup> (Figura 1).

Il quadro clinico può presentare gravità variabile, correlata con l'età di esposizione al fruttosio (più il bambino è piccolo, maggiore è la severità) e con le quantità di zuccheri assunte. Nella presentazione *acuta*, che in genere si manifesta dopo la prima assunzione di fruttosio ed è più frequente nel neonato che non è allattato al seno ma riceve una formula dolcificata e arricchita con fruttosio o saccarosio (formule che oggi non dovrebbero essere più utilizzate) oppure nel lattante al momento del svezzamento, i sintomi possono variare da vomito, pallore, sudorazione, tremore, convulsioni, letargia, fino all'insufficienza epatica e renale. Gli esami di laboratorio possono evidenziare ipoglicemia (ad insorgenza post-prandiale), acidosi lattica, ipofosfatemia, iperuricemia, ipermagnesemia, segni di disfunzione epatica e renale. È importante ricordare che spesso l'ipoglicemia dopo l'ingestione di fruttosio è di breve durata e può sfuggire o essere mascherata dall'assunzione concomitante di glucosio. Nella presentazione *cronica*, la malattia può passare inosservata e manifestarsi con una sintomatologia subdola ad anda-

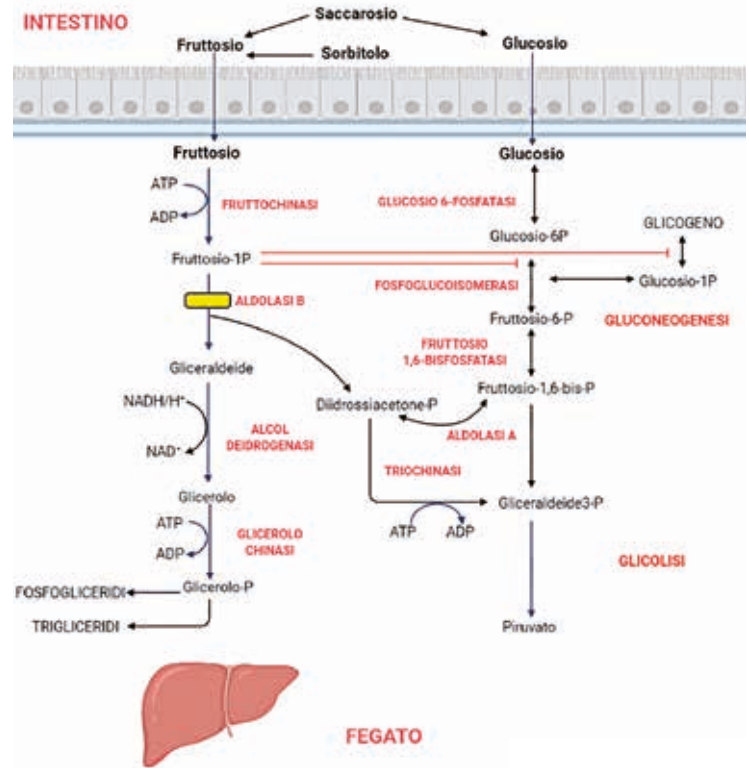


Figura 1. Metabolismo del fruttosio e deficit di aldolasi B.

mento fluttuante con epatomegalia con steatosi epatica, scarso accrescimento, dolori addominali, sporadici episodi di vomito, segni di disfunzione tubulare renale (sindrome di Fanconi, nefrocalcinosi). È caratteristica della malattia l'avversione per gli alimenti contenenti fruttosio, e questo fa sì che i pazienti possano rimanere asintomatici per molto tempo.<sup>2-4</sup>

L'anamnesi alimentare, specialmente nei casi asintomatici o pauci-sintomatici, è di fondamentale importanza per porre il sospetto diagnostico, e giungere precocemente alla diagnosi, evitando quindi la comparsa di sintomi più gravi. Inoltre, non sono necessarie indagini invasive ma attualmente la conferma diagnostica si basa sull'analisi molecolare.<sup>5</sup> L'IEF entra in diagnosi differenziale con alcune forme di glicogenosi (in particolare quelle che decorrono senza ipoglicemia severa), con i difetti di gli- →

**Caso clinico** | Quando la frutta fa male...

→ cosilazione delle proteine (CDG tipo I) e con altre malattie da accumulo (malattie lisosomiali). In particolare, i disturbi congeniti della glicosilazione delle proteine di tipo I dovrebbero essere sempre considerati nella diagnosi differenziale di IEF sia per la sovrapposizione di alcuni sintomi (rischio di insufficienza epatica, ritardo di crescita e aminoaciduria/sindrome di Fanconi), ma anche per l'effetto inibitorio del fruttosio-1-fosfato sulla fosfomannosio isomerasi che determina un'alterazione secondaria della glicosilazione della transferrina.<sup>6</sup> Tale alterazione si corregge dopo l'inizio della dieta priva di fruttosio e la determinazione del profilo di glicosilazione delle isoforme della transferrina (CDT) può rappresentare un indicatore affidabile delle quantità di fruttosio assunte con la dieta.<sup>7,8</sup> La diagnosi differenziale deve anche comprendere la FPIES (food protein-induced enterocolitis syndrome), un'allergia non IgE-mediata che è caratterizzata da ripetuti episodi di vomito abbondante, spesso in associazione a pallore, letargia, ipotensione e talvolta diarrea, che esordiscono entro 1-4 ore dall'ingestione dell'alimento ma che non presenta le alterazioni laboratoristiche tipiche

dell'IEF (ipoglicemia, acidosi metabolica, iperuricemia, ipofosfatemia, presenza di fruttosio nelle urine).<sup>9</sup>

L'IEF è una malattia curabile e pertanto è fondamentale identificarla precocemente. Nei casi non trattati, infatti, l'ingestione protratta di fruttosio può portare ad un danno epatico progressivo fino alla cirrosi e al danno renale severo. Mentre se identificati e trattati precocemente, i bambini affetti da IEF non hanno sequele a lungo termine e avranno una qualità e un'aspettativa di vita assolutamente normali. Il cardine della terapia è l'esclusione completa dalla dieta di fruttosio, saccarosio e sorbitolo. Per la dieta ristretta di questi bambini, è inoltre necessaria una supplementazione vitaminica, specie di folati e vitamina C.<sup>9</sup> L'esclusione totale dalla dieta degli zuccheri tossici è spesso difficile, a causa delle piccole quantità nascoste di fruttosio contenute in molti alimenti ma anche nei medicinali o in bevande, potenzialmente non sospette. Attualmente, non è chiaro se piccole quantità di fruttosio possano essere tollerate e se esiste una soglia, sopra la quale possono verificarsi ugualmente dei danni al fegato. Alcuni studi hanno valutato come sicure quantità di 40 mg/kg/al giorno o inferiori a 1,5 g/giorno. Mentre altri hanno dimostrato che una restrizione inadeguata del fruttosio causa ritardo di crescita anche in pazienti clinicamente asintomatici. Un recente articolo ha provato a valutare i possibili effetti a lungo termine delle tracce di fruttosio ingerite, rivelando che i pazienti affetti da IEF che seguono una dieta priva di fruttosio, saccarosio e sorbitolo (con consumi stimati inferiori a 1,5 g/giorno) a lungo termine rimangono asintomatici, in buone condizioni cliniche e non hanno alcuna progressione del danno epatico. Tuttavia, una maggioranza dei pazienti mostra ipertransaminasemia persistente e anomalie ecografiche (steatosi, epatomegalia) che non sembrano correlate alle differenze nell'assunzione alimentare di tracce di fruttosio.<sup>10</sup> Tuttavia, è noto che la sensibilità alle quantità di fruttosio ingerite è diversa nei singoli pazienti e non è stata dimostrata una relazione genotipo-fenotipo. Pertanto, dovrebbe essere sempre suggerito ai genitori di seguire attentamente la dieta e mantenere l'assunzione di fruttosio il più bassa possibile. Il diario alimentare rappresenta ancora lo strumento migliore per monitorare l'assunzione di fruttosio anche se la determinazione del profilo CDT potrebbe essere di aiuto nella pratica clinica per prescrivere una dieta più personalizzata ■

Gli autori dichiarano di non avere alcun conflitto di interesse.

## Bibliografia

1. Schrodi SJ, DeBarber A, He M, et al. Prevalence estimation for monogenic autosomal recessive diseases using population-based genetic data. *Hum Genet* 2015; 134: 659-69.
2. Saudubray JM, Baumgartner M, John W (a cura di). *Inborn metabolic diseases: diagnosis and treatment*. New York: Springer-Verlag Berlin and Heidelberg GmbH & Co. K, 2016.
3. Gaughan S, Ayres L, Baker PR II. Hereditary Fructose Intolerance. 2015 Dec 17 [updated 2021 Feb 18]. In: Adam MP, Ardinger HH, Pagon RA, et al. editors. *GeneReviews®* [Internet]. Seattle (WA): University of Washington, Seattle; 1993-2021.
4. Odièvre M, Gentil C, Gautier M, Alagille D. Hereditary fructose intolerance in childhood. Diagnosis, management, and course in 55 patients. *Am J Dis Child* 1978; 132: 605-8.
5. Sebastio G, de Franchis R, Strisciuglio P, et al. Aldolase B mutations in Italian families affected by hereditary fructose intolerance. *J Med Genet* 1991; 28: 241-3.
6. Adamowicz M, Ploski R, Rokicki D, et al. Transferrin hypoglycosylation in hereditary fructose intolerance: using the clues and avoiding the pitfalls. *J Inher Metab Dis* 2007; 30: 407.
7. Pronicka E, Adamowicz M, Kowalik A, et al. Elevated carbohydrate-deficient transferrin (CDT) and its normalization on dietary treatment as a useful biochemical test for hereditary fructose intolerance and galactosemia. *Pediatr Res* 2007; 62: 101-05.
8. Fiocchi A, Dionisi-Vici C, Cotugno G, Koch P, Dahdah L. Fruit-induced FPIES masquerading as hereditary fructose intolerance. *Pediatrics* 2014; 134: e602-5.
9. Bell L, Sherwood WG. Current practices and improved recommendations for treating hereditary fructose intolerance. *J Am Diet Assoc* 1987; 87: 721-8.
10. Di Dato F, Spadarella S, Puoti MG, et al. Daily fructose traces intake and liver injury in children with hereditary fructose intolerance. *Nutrients* 2019; 11: 2397.